

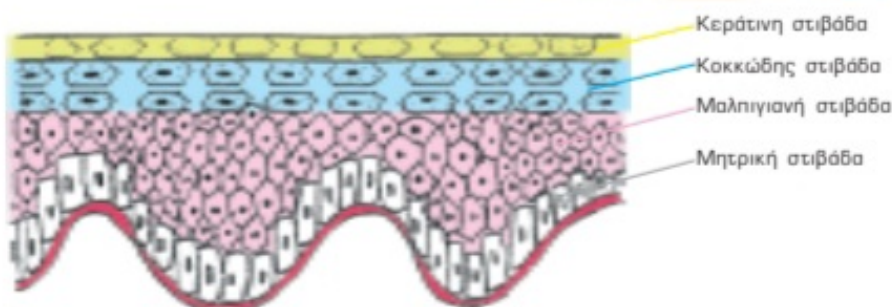
> Στοιχεία ανατομίας δέρματος

Πριν γίνει η ανάλυση των διαφόρων τύπων δέρματος, κρίνεται αναγκαίο να αναπτυχθεί σύντομα η δομή και ο ρόλος του δέρματος. Το δέρμα αποτελείται από τρεις στιβάδες:

- Την επιδερμίδα
- Το χόριο ή κυρίως δέρμα και
- Το υπόδερμα

Η κύρια λειτουργία της **επιδερμίδας** είναι ο διαχωρισμός του οργανισμού από το εξωτερικό περιβάλλον. Αποτελείται από πέντε στιβάδες (Εικόνα 4.3), που από μέσα προς τα έξω είναι:

- α) Βασική ή μητρική
- β) Μαλπιγιανή ή ακανθωτή
- γ) Κοκκώδης ή κοκκιώδης
- δ) Διαυγής (μόνο στα πέλματα και στις παλάμες)
- ε) Κεράτινη



Εικόνα 4.3 Στιβάδες επιδερμίδας

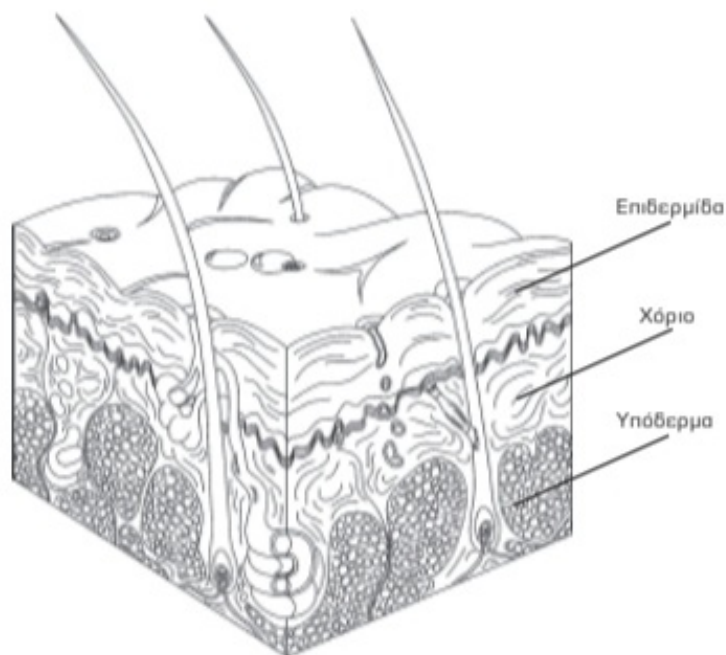
Στη βασική στιβάδα της επιδερμίδας υπάρχουν τα αναγεννητικά κύτταρα των κερατινικών κυττάρων. Στις επόμενες στιβάδες τα κεράτινα κύτταρα διαφοροποιούνται και μετασχηματίζονται ώστε να καταλήξουν απύρνα και αποπεπλατυσμένα στην κεράτινη στιβάδα. Επιπλέον, στην επιδερμίδα βρίσκονται τα μελανοκύτταρα, τα οποία είναι υπεύθυνα για την παραγωγή της μελανίνης, της βασικής χρωστικής του δέρματος, που παρέχει προστασία από τις υπεριώδεις

ακτινοβολίες του ήλιου.

Το χόριο διαχωρίζεται από την επιδερμίδα με τη βασική μεμβράνη. Περιλαμβάνει κυρίως συνδετικό ιστό και συγκεκριμένα κολλαγόνες και ελαστικές ίνες, που είναι υπεύθυνες για τη διατήρηση της δομής και της ελαστικότητας του δέρματος. Επιπλέον, στο χόριο βρίσκονται τα αγγεία που αιματώνουν το δέρμα και τα διάφορα αισθητήρια όργανα του δέρματος.

Στο χόριο βρίσκεται ο τριχικός θύλακας, μέσα στον οποίο εκκρίνεται το περιεχόμενο των σμηγματογόνων και των ενδοκρινών ιδρωτοποιών αδένων. Το μίγμα αυτό σχηματίζει ένα γαλάκτωμα, το οποίο διοχετεύεται και καλύπτει όλη την επιδερμίδα και καλείται σξινος μανδύας.

Το υπόδερμα αποτελείται από λιπώδη κύτταρα και έχει κυρίως θερμορυθμιστικό ρόλο.



Εικόνα 4.4 Στιβάδες δέρματος

Κεφάλαιο 2^ο

Τύποι δέρματος

Σκοπός του κεφαλαίου αυτού είναι οι μαθητές/τριες να γνωρίσουν τους τύπους δέρματος, ώστε να εντοπίζουν τα ιδιαίτερα χαρακτηριστικά και προβλήματα τους, καθώς και να μάθουν τις προτεινόμενες για κάθε τύπο περιποιήσεις.

Όπως είδαμε και στην αρχή αυτού του κεφαλαίου, η γνώση των τύπων δέρματος και των χαρακτηριστικών τους είναι η διαδικασία που θα θέσει τις βάσεις για μια επιτυχημένη περιποίηση. Οι κυριότεροι τύποι δέρματος είναι οι εξής:

ΛΙΠΑΡΟ

ΞΗΡΟ

ΚΑΝΟΝΙΚΟ

ΜΙΚΤΟ

ΩΡΙΜΟ

ΑΚΝΕΪΚΟ

ΑΦΥΔΑΤΩΜΕΝΟ

Τα χαρακτηριστικά, τα προβλήματα και τις περιποιήσεις που συστήνουμε για κάθε τύπο δέρματος αναλύουμε στις ενότητες που ακολουθούν.

> Λιπαρό δέρμα

ΧΑΡΑΚΤΗΡΙΣΤΙΚΑ: Το λιπαρό δέρμα, όπως προκύπτει και από την ονομασία του χαρακτηρίζεται από έντονη λιπαρότητα. Η λιπαρότητα αυτή είναι αποτέλεσμα της ιδιαίτερα αυξημένης έκκρισης του σμήγματος. Το σμήγμα εκκρίνεται από αδένες που ονομάζονται σμηγματογόνοι και εκβάλλουν στο εσωτερικό των τριχικών θυλάκων. Τα στόμια των θυλάκων αυτών είναι διεσταλμένα (ανοικτοί πόροι). Η έντονη σμηγματόρροια δίνει την εντύπωση διαρκώς λερωμένου δέρματος.

Το λιπαρό δέρμα εμφανίζει μεγάλο πάχος επιδερμίδας και ανθεκτικότητα, ενώ η εξωτερική του όψη είναι τραχιά. Αυτό έχει ως αποτέλεσμα την επιβράδυνση των εκδηλώσεων της γήρανσης του δέρματος. Εξαιτίας του μεγάλου πάχους της επιδερμίδας, οι ρυτίδες στο λιπαρό δέρμα είναι λίγες και βαθιές αλλά αργούν να εμφανιστούν.

Πολλά μικρόβια, παρά την ήπια αντισηπτική δράση του όξινου μανδύα, αρέσκονται στο λιπαρό περιβάλλον που δημιουργείται στην επιφάνεια του δέρματος. Επιπλέον, όταν για κάποιο λόγο φράξει το στόμιο του θύλακα, το υπερβολικό σμήγμα αρχίζει να συσσωρεύεται και να πιέζει τα τοιχώματά του. Το παχύ στρώμα νεκρών κερατινοκυττάρων και ο εγλωβισμός του ρύπου και της σκόνης φαίνεται ότι ευνοούν το φαινόμενο αυτό. Έτσι, το λιπαρό δέρμα εμφανίζει συχνά βλάβες, κυρίως φαγέσωρες ανοικτούς και κλειστούς. Επειδή το μικροβιακό φορτίο είναι μεγάλο και το σμήγμα αποτελεί θρεπτικό μέσο για αρκετούς μικροοργανισμούς, το λιπαρό δέρμα παρουσιάζει συχνά βλατίδες και φλύκταινες και είναι επιρρεπές στην ακμή.

Το σμήγμα μαζί με τον ιδρώτα σχηματίζουν ένα γαλακτωματοποιημένο μανδύα στην εξωτερική επιφάνεια της επιδερμίδας, που ονομάζεται όξινος μανδύας. Ο όξινος μανδύας έχει pH 4,5-6 και ενυδατικές και ήπιες αντισηπτικές ιδιότητες. Η λιπαρή του σύσταση δεν αφήνει το νερό της επιδερμίδας να εξατμιστεί (ενυδατική δράση), ενώ το χαμηλό όξινο pH του δεν ευνοεί την ανάπτυξη μικροβίων (ήπια αντισηπτική δράση). Η σκόνη και ο ρύπος φαίνεται να προσκολλώνται ευκολότερα στο λιπαρό υπόστρωμα του όξινου μανδύα.

**ΤΟ ΛΙΠΑΡΟ ΔΕΡΜΑ ΠΑΡΟΥΣΙΑΖΕΙ
ΜΕΓΑΛΟΥΣ ΠΟΡΟΥΣ - ΕΝΤΟΝΗ ΛΙΠΑΡΟΤΗΤΑ
ΜΕΓΑΛΟ ΠΑΧΟΣ ΕΠΙΔΕΡΜΙΔΑΣ ΚΑΙ ΣΥΧΝΑ ΔΙΑΦΟΡΕΣ ΒΛΑΒΕΣ**

ΠΡΟΒΛΗΜΑΤΑ: Τα κυριότερα προβλήματα που συναντώνται στο λιπαρό δέρμα είναι:

- Βλάβες, όπως φαγέσωρες, βλατίδες και φλύκταινες
- Υπερβολική λιπαρότητα
- Όψη που μοιάζει βρώμικη

Οι βλάβες δεν είναι αναγκαίο να υπάρχουν στο λιπαρό δέρμα. Όμως συνήθως ο εγκλωβισμός του σμήγματος στο εσωτερικό ενός θύλακα δημιουργεί τέτοιες καταστάσεις. Ο σμηγματογόνος αδένας παροχετεύει το λιπαρό έκκριμά του στο εσωτερικό του θύλακα. Αν αυτός για κάποιο λόγο αποκλειστεί, τότε το σμήγμα συνεχίζει να παροχετεύεται πιέζοντας τα τοιχώματα.

Μερικές από τις αιτίες απόφραξης των πόρων είναι ο ρύπος που κολλά στο δέρμα με τη βοήθεια της λιπαρότητας, ο μεγάλος αριθμός νεκρών κερατινοκυττάρων, που αποκολλούνται από την κεράτινη στιβάδα, κοκκία μελανίνης κ.α..

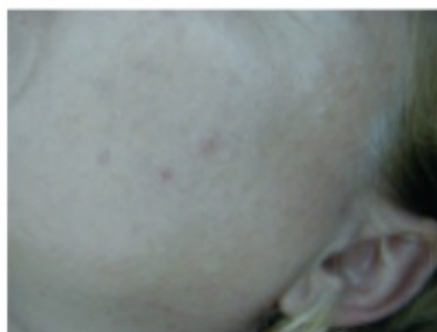Η έντονη λιπαρότητα δίνει την αίσθηση ότι το δέρμα γυαλίζει και είναι συνεχώς βρώμικο. Αν και η προστατευτική δράση απέναντι στην αφυδάτωση είναι πολύ μεγάλη, το πρόβλημα της εμφάνισης είναι τόσο δυσάρεστο ώστε οι ωφέλειες να παραγκωνίζονται.

Η απόφραξη του τριχοφόρου θύλακα από νεκρά κερατινοκύτταρα ή άλλες αιτίες οδηγεί σε εγκλωβισμό του παραγόμενου σμήγματος στο εσωτερικό του. Το έπαρμα, που δημιουργείται από την πίεση στα τοιχώματα του θύλακα, καλείται φαγέσωρας. Αν στο κέντρο της κορυφής του έχει μαύρο βύσμα, εξαιτίας της μελανίνης και ρύπων, τότε καλείται ανοικτός φαγέσωρας. Αν είναι στο χρώμα του δέρματος, τότε καλείται κλειστός φαγέσωρας. Αν μέσα εκεί διεισδύσουν μικρόβια και καταφέρουν να αναπτυχθούν, τότε δημιουργείται φλεγμονή με καταστροφή μέρους των τοιχωμάτων του θύλακα. Το έπαρμα κοκκινίζει, πονάει και καλείται βλατίδα. Το πύον που δημιουργείται από αυτή τη φλεγμονή στερεοποιείται στο άκρο του πόρου και τότε η βλάβη καλείται φλύκταινα. Οι βλάβες αυτές, αλλά και άλλες σοβαρότερες, που μπορεί να προκύψουν, όπως κύστες, όζοι κ.λ.π. είναι αντενδεικτικές για πολλές περιποιήσεις αισθητικής και απαιτούν αγωγή από δερματολόγο.

ΠΕΡΙΠΟΙΗΣΕΙΣ: Ο κύριος στόχος περιποιήσεων του λιπαρού δέρματος είναι η ελαχιστοποίηση της υπερβολικής έκκρισης σμήγματος ή τουλάχιστον η αποφυγή των δυσάρεστων συνεπειών από αυτήν. Το λιπαρό δέρμα πρέπει να καθαρίζεται τουλάχιστον μια φορά τη μέρα.

Τα καθαριστικά προϊόντα, που συστήνονται, μπορεί να είναι ιδιαίτερα δραστικά. Υγρά σαπουνία, κρέμες καθαρισμού και στυπτικές λοσιόν καθαρισμού είναι οι συνήθεις επιλογές. Βέβαια, τα προϊόντα αυτά και ιδιαίτερα τα σαπουνία, είναι πολύ πιθανό να αφυδατώσουν την επιδερμίδα, αφού το pH τους είναι πολύ υψηλό και δεν συμβαδίζει με αυτό του δέρματος. Η αφυδάτωση είναι πολλές φορές προτιμότερη από τις διάφορες βλάβες που προκύπτουν από την έντονη λιπαρότητα. Επιπλέον, η αντιμετώπιση της αφυδάτωσης είναι ευκολότερη από την αντιμετώπιση των βλαβών.


Τα λιπαρά δέρματα, εξαιτίας του πάχους της επιδερμίδας τους και της λιπαρότητας που περισσότερο εμφανίζουν, είναι αναγκαίο να δέχονται εξειδικευμένες περιποιήσεις. Οι απλούστερες από αυτές περιλαμβάνουν απομάκρυνση των νεκρών κερατινοκυττάρων με απολεπιστικά προϊόντα. Η χρήση μασκών με καθαριστικές ιδιότητες βελτιώνει ακόμα περισσότερο την εικόνα. Τόσο τα απολεπιστικά προϊόντα, όσο και οι μάσκες αναλύονται σε επόμενα κεφάλαια. Τέλος, σημαντική βοήθεια στην προσπάθεια ελέγχου της σμηγματόρροιας και της ανεπιθύμητης παρουσίας βλαβών παρέχει ο βαθύς καθαρισμός. Πρόκειται για μια διαδικασία κατά την οποία γίνεται προσπάθεια αφαίρεσης του εγκλωβισμένου σμήγματος μέσα από τους πόρους.



Εικόνα 4.5 Λιπαρό δέρμα

> Ξηρό δέρμα

ΧΑΡΑΚΤΗΡΙΣΤΙΚΑ: Το ξηρό δέρμα χαρακτηρίζεται από ανυπαρξία σμήγματος. Αυτό οφείλεται είτε στην υπολειτουργία των σμηγματογόνων αδένων είτε στο μειωμένο αριθμό τους. Οι πόροι αυτού του δέρματος είναι από ελάχιστα ορατοί ως ανύπαρκτοι. Έχει πορσελάνινη όψη και ωραία υφή. Η επιδερμίδα είναι ιδιαίτερα λεία και λεπτή. Όμως, το ξηρό δέρμα είναι ιδιαίτερα ευαίσθητο και συχνά εμφανίζει ποικίλα προβλήματα.



Εικόνα 4.6 Ξηρό δέρμα

Η έλλειψη σμήγματος, που το χαρακτηρίζει, υποδηλώνει ουσιαστικά την έλλειψη του λιπαρού φίλτρου που προστατεύει την επιδερμίδα από την αφυδάτωση. Το φίλτρο αυτό, που όπως αναφέρθηκε αποτελείται από σμήγμα και ιδρώτα και ονομάζεται όξινο μανδύας, είναι το πρώτο φυσικό φράγμα του δέρματος απέναντι στην αφυδάτωση. Συχνά λοιπόν το ξηρό δέρμα εμφανίζει αφυδάτωση εξαιτίας της έλλειψής του. Τα κύτταρα της κεράτινης στιβάδας χάνουν το νερό τους, γίνονται τραχιά και εμφανίζονται σε συσσωματώματα που μοιάζουν με “λέπια”. Για να προστατευτεί το δέρμα από την κατάσταση αυτή παράγει περισσότερα κεράτινα κύτταρα, τα οποία όμως έχουν την ίδια κατάληξη. Τα λέπια λοιπόν παχαιίνουν, η φίνια όψη της επιδερμίδας μετατρέπεται σε τραχιά και χάνεται η ελαστικότητά της.

Η λεπτή επιδερμίδα δεν μπορεί να αντισταθεί όπως θα έπρεπε στην ηλιακή ακτινοβολία, με αποτέλεσμα οι ηλιακές αλλοιώσεις να είναι ταχύτερες και εντονότερες στα ξηρά δέρματα. Η υπερκεράτωση, η ηλιογήρανση, οι δυσχρωμίες κ.α. είναι μερικές από τις αλλοιώσεις που προκαλεί ο ήλιος στο δέρμα.

ΤΟ ΞΗΡΟ ΔΕΡΜΑ ΠΑΡΟΥΣΙΑΖΕΙ

**ΑΝΥΠΑΡΚΤΟΥΣ ΠΟΡΟΥΣ
ΕΛΑΧΙΣΤΟ Ή ΚΑΘΟΛΟΥ ΣΜΗΓΜΑ
ΜΙΚΡΟ ΠΑΧΟΣ ΕΠΙΔΕΡΜΙΔΑΣ
ΑΦΥΔΑΤΩΣΗ
ΕΥΑΙΣΘΗΣΙΑ**

Ένα άλλο χαρακτηριστικό του ξηρού δέρματος είναι η εμφάνιση ευρυαγγειών. Πρόκειται για τριχοειδή αγγεία που βρίσκονται πολύ κοντά στην επιφάνεια της επιδερμίδας, και με ελάχιστη πίεση, έκθεση στην ηλιακή ακτινοβολία, διαστολή των αγγείων λόγω ζέστης κ.α. μπορεί να σπάσουν προκαλώντας αισθητικά προβλήματα.

Η ευαισθησία και το μικρό πάχος της επιδερμίδας οδηγεί στη γρήγορη εμφάνιση ρυτίδων. Οι ρυτίδες στο ξηρό δέρμα, εκτός από τη εμφάνιση τους σε πολύ μικρή ηλικία, είναι πολλές και ρηχές, αντίθετα δηλαδή απ'ό,τι συμβαίνει στο λιπαρό δέρμα.

ΠΡΟΒΛΗΜΑΤΑ: Τα κυριότερα προβλήματα που εμφανίζονται στο ξηρό δέρμα είναι:

- Η έλλειψη σμήγματος οδηγεί συχνά σε αφυδάτωση
- Το λεπτό πάχος της επιδερμίδας κάνει το δέρμα ευαίσθητο και συμβάλλει στην εμφάνιση ευρυαγγειών.

Αν και ένα ξηρό δέρμα θα μπορούσε να είναι πολύ όμορφο στην όψη όταν δεν παρουσιάζει τα παραπάνω προβλήματα, αυτό συνήθως δεν συμβαίνει.

ΠΕΡΙΠΟΙΗΣΕΙΣ: Το ξηρό δέρμα απαιτεί ιδιαίτερη μεταχείριση. Στον καθημερινό καθαρισμό του πρέπει να αποφεύγεται το νερό. Όταν το νερό έρθει σε επαφή με τα κύτταρα της κερατίνης στιβάδας, απορροφάται από αυτά με αποτέλεσμα να φουσκώνουν και η κερατίνη στοιβάδα να διογκώνεται. Όταν στη συνέχεια το νερό εξατμιστεί τα κύτταρα αδυνατούν να πάρουν το αρχικό τους σχήμα, με αποτέλεσμα να σπάνε οι κυτταρικές τους μεμβράνες και η επιδερμίδα να αφυδατώνεται.

Η χρήση ενυδατικών προϊόντων και γενικότερα οι περιποιήσεις ενυδάτωσης είναι απαραίτητες για αυτό τον τύπο δέρματος, αφού το κύριο πρόβλημά του είναι η εύκολη αφυδάτωση του.

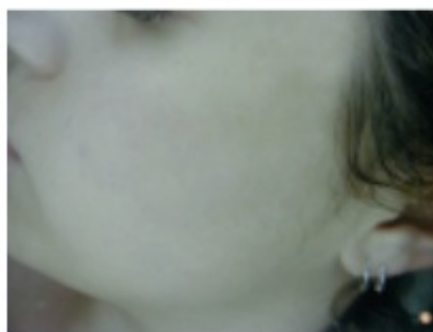Οι ευρυαγγείες και η γενικότερη ευαισθησία που εμφανίζει το ξηρό δέρμα πρέπει να λαμβάνονται σοβαρά υπόψη στην εφαρμογή οποιασδήποτε περιποίησης, αφού συχνά αποτελούν αντενδείξεις.



Εικόνα 4.7 Χρήση μάσκας σε ξηρό δέρμα

> Κανονικό δέρμα

ΧΑΡΑΚΤΗΡΙΣΤΙΚΑ: Το κανονικό δέρμα αποτελεί μια ενδιάμεση κατάσταση των δύο προηγούμενων τύπων δέρματος. Έτσι, το κανονικό δέρμα δεν έχει έντονη λιπαρότητα αλλά δεν χαρακτηρίζεται από απουσία σμήγματος. Η επιδερμίδα δεν είναι τόσο λεπτή, όσο στο ξηρό, ούτε τόσο παχιά, όσο στο λιπαρό. Οι βλάβες δεν παρατηρούνται συχνά, ενώ ταυτόχρονα δεν είναι ιδιαίτερα ευαίσθητο. Οι πόροι είναι κανονικοί, ούτε μεγάλοι ούτε ανύπαρκτοι. Το κανονικό είναι το δέρμα που χαρακτηρίζεται από ισορροπία.

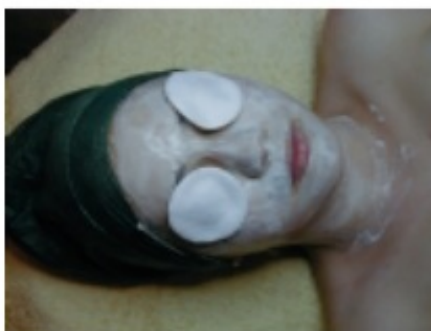

Εικόνα 4.8 Κανονικό δέρμα

ΠΡΟΒΛΗΜΑΤΑ: Τα προβλήματα του κανονικού δέρματος αφορούν αυτά που συναντούνται και στους άλλους τύπους, αλλά η εμφάνισή τους είναι σπανιότερη και ηπιότερη. Βλάβες, όπως φαγέσωρες ή βλατίδες παρατηρούνται σπάνια σε κανονικό δέρμα και συνήθως σε περιόδους πριν την έμμηνου ρήση, οπότε και η έκκριση σμήγματος αυξάνεται. Η αφυδάτωση, το κύριο πρόβλημα των ξηρών δερμάτων δεν εμφανίζεται συχνά παρά μόνο σε καταστάσεις που ευνοούν την αφυδάτωση, όπως η ζέστη, η χρήση σαπουνιών, κ.α.

Γενικά το κανονικό δέρμα χαρακτηρίζεται από την έλλειψη ή τουλάχιστον από τη σπάνια εμφάνιση προβλημάτων.

ΠΕΡΙΠΟΙΗΣΕΙΣ: Οι περιποιήσεις στο κανονικό δέρμα έχουν συντηρητικό χαρακτήρα. Περιποιήσεις ενυδάτωσης γίνονται για να προληφθεί η πιθανή αφυδάτωση. Η χρήση των σαπουνιών αποφεύγεται, ενώ οι περιποιήσεις περιορισμού της λιπαρότητας, όπως μάσκες ή απολεπιστικά προϊόντα γίνονται με μικρότερη συχνότητα και ένταση απ'ό,τι στα λιπαρά δέρματα. Ο βαθύς καθαρισμός είναι ίσως χρήσιμος εφόσον γίνεται σε αραιά διαστήματα.

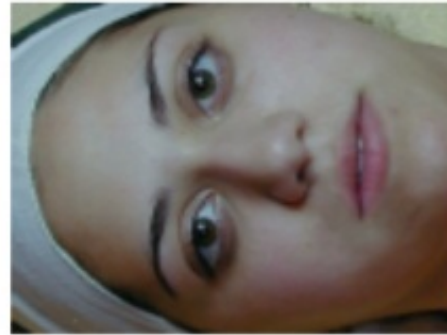

Εικόνα 4.9 Χρήση υδροκολλοειδούς μάσκας

> **Μικτό δέρμα**

ΧΑΡΑΚΤΗΡΙΣΤΙΚΑ: Μικτό χαρακτηρίζεται το δέρμα, το οποίο περιλαμβάνει τουλάχιστον δύο περιοχές με χαρακτηριστικά δύο διαφορετικών τύπων δέρματος. Η πιο συνηθισμένη εικόνα μικτού δέρματος είναι αυτή στην οποία εμφανίζεται λιπαρότητα στην περιοχή του μετώπου,

της μύτης και του πηγουνιού, ενώ το υπόλοιπο πρόσωπο είναι συνήθως κανονικό ή ξηρό. Η περιοχή που αποτελείται από το μέτωπο, τη μύτη και το πηγούνι καλείται περιοχή T (Ταφ), επειδή μοιάζει με το γράμμα του αλφάβητου. Όμως και οι υπόλοιποι συνδυασμοί διαμορφώνουν ένα μικτό πρόσωπο. Έτσι ένα μικτό δέρμα μπορεί να περιλαμβάνει ξηρές και κανονικές περιοχές κ.λ.π.



Εικόνα 4.10 Μικτό δέρμα

ΠΡΟΒΛΗΜΑΤΑ: Τα προβλήματα που συναντώνται σ' αυτό το δέρμα εξαρτώνται από τον τύπο των περιοχών που το αποτελούν. Το κυριότερο πρόβλημα που αντιμετωπίζεται σ' αυτούς τους τύπους δερμάτων είναι η λανθασμένη εκτίμηση των ιδιαίτερων χαρακτηριστικών τους. Συχνά, η ύπαρξη δεύτερης περιοχής παραβλέπεται, με αποτέλεσμα να επιλέγεται ενιαία αντιμετώπιση. Αν όμως για παράδειγμα επιλεγεί περιποίηση για λιπαρά δέρματα και το δέρμα έχει ξηρές περιοχές, είναι βέβαιο πως αυτές θα αφυδατωθούν έντονα.

ΠΕΡΙΠΟΙΗΣΕΙΣ: Είναι φανερό ότι ένα τέτοιο πρόσωπο θα αντιμετωπιστεί με κατάλληλες περιποιήσεις στις διαφορετικές περιοχές. Για παράδειγμα, θα εφαρμοστούν περιποιήσεις ενυδάτωσης στις ξηρές περιοχές και καθαριστικές μάσκες στις λιπαρές.



Εικόνα 4.11 Περιποίηση σε μικτό δέρμα

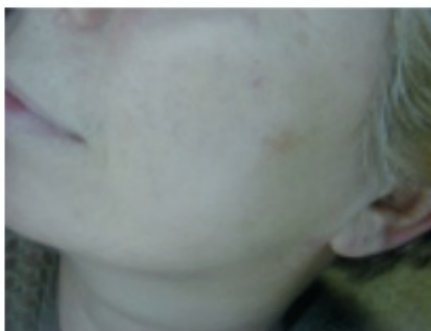> Ωριμο δέρμα

ΧΑΡΑΚΤΗΡΙΣΤΙΚΑ: Με την πάροδο της ηλικίας το δέρμα αλλάζει όψη και χαρακτηρίζεται τελικά ως ώριμο ή γηρασμένο. Η μετάπτωση σ' αυτήν την κατάσταση δεν είναι απότομη αλλά προοδευτική. Δεν υπάρχει όριο ηλικίας πάνω από το οποίο θα χαρακτηριστεί κάποιο δέρμα ως ώριμο. Αντίθετα η παράταση της χρονικής αυτής περιόδου είναι ο κυριότερος στόχος της Αισθητικής.

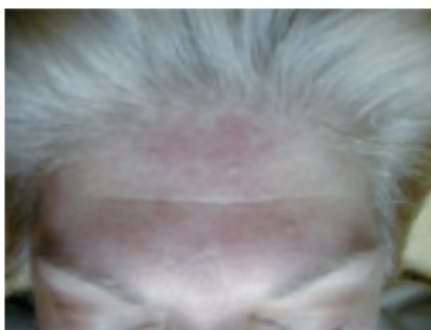Το ώριμο δέρμα εμφανίζει μικρή λέπτυνση της επιδερμίδας, χρωματικές αλλαγές, αλλοιώσεις στο χόριο, μειωμένη ελαστικότητα και υγρασία, ρυτίδες και χαλάρωση. Η κυριότερη αιτία γήρανσης του δέρματος είναι ο ήλιος. Η έκθεση στην ηλιακή ακτινοβολία προκαλεί ποικίλες αλλοιώσεις που δρουν συσσωρευτικά με το πέρασμα των χρόνων. Το αποτέλεσμα είναι ότι το 80% της γήρανσης οφείλεται στην ηλιογήρανση.

Οι ρυτίδες και η έντονη χαλάρωση είναι τα κύρια σημεία του ώριμου δέρματος. Πολύ χαρακτηριστικό επίσης σημείο είναι οι δυσχρωμίες, που ο αριθμός και το μέγεθός τους είναι μεγάλο σ' αυτά τα δέρματα. Αυτό αποτελεί παράδοξο, αφού τα μελανοκύτταρα είναι τα μόνα κύτταρα, που αντί να μειωθούν σε αριθμό, όπως συμβαίνει με όλα τα υπόλοιπα κύτταρα της επιδερμίδας, φαίνεται να υπερλειτουργούν και να προκαλούν τις δυσχρωμίες (πανάδες).

ΠΡΟΒΛΗΜΑΤΑ: Τα προβλήματα του ώριμου δέρματος σχετίζονται κυρίως με τη μείωση της βιολογικής του δράσης. Υπολογίζεται ότι το δέρμα χάνει το 1% της βιολογικής του δύναμης κάθε χρόνο.



Εικόνα 4.12 Ωριμο δέρμα

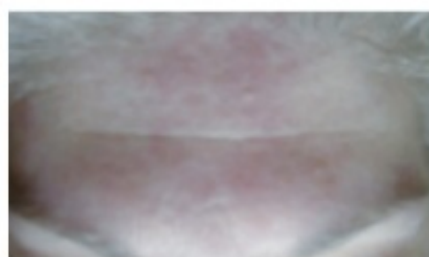

Εικόνα 4.13 Ηλιογήρανση

Τα αποτελέσματα αυτού του γεγονότος είναι:

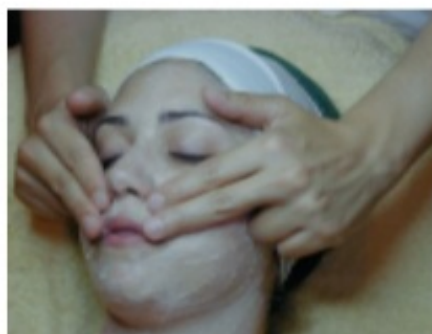- Λέπτυνση της επιδερμίδας και επιτεδοποίηση ολόκληρου του δέρματος
- Μείωση της ταχύτητας αναγέννησης της κεράτινης στιβάδας (κερατινοποίησης)
- Μείωση του αριθμού των κολλαγόνων ινών του χορίου και αλλαγή στη σύστασή τους με αποτέλεσμα την απώλεια της ελαστικότητας και της τεντωμένης όψης του δέρματος
- Λέπτυνση των πόρων του δέρματος
- Μείωση της αντίστασης του δέρματος στην ηλιακή ακτινοβολία με αποτέλεσμα να παρατηρούνται υπερκερατώσεις, δυσχρωμίες κ.α.
- Αύξηση των δυσχρωμών και διαστολή των αγγείων που φαίνονται πλέον κάτω από τη λεπτή επιδερμίδα.

Τα περισσότερα από αυτά τα προβλήματα αμβλύνονται ή καθυστερούν να εμφανιστούν, αν απλώς η χρήση αντηλιακής κρέμας γίνει καθημερινή συνήθεια. Στην περίπτωση του ώριμου δέρματος η πρόληψη των συμπτωμάτων είναι η καλύτερη περιποίηση.



Εικόνα 4.14 Ρυτίδες από ηλιογήρανση

ΠΕΡΙΠΟΙΗΣΕΙΣ: Εφόσον οι αλλοιώσεις που προαναφέρθηκαν δεν έχουν προληφθεί, χρησιμοποιούνται διάφορες περιποιήσεις προκειμένου να βελτιωθεί η εμφάνιση. Η ενυδάτωση είναι η απλούστερη περιποίηση για την περίπτωση και μπορεί να γίνει με μεγάλη συχνότητα. Η χρήση πολύ δραστικών απολεπιστικών προϊόντων, όπως τα ΑΗΑ, διεγείρουν το μηχανισμό



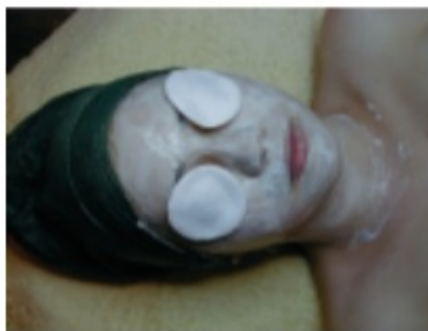Εικόνα 4.15 Πήλινγκ

της κερατινοποίησης και αντικαθιστούν τη νεκρή κεράτινη στιβάδα με νέα. Η μάλαξη αυξάνει την αιματική κυκλοφορία, ενεργοποιεί τους μυς και αυξάνει το μεταβολισμό στην περιοχή.

Ο ρόλος της μάλαξης στην περιποίηση της ενυδάτωσης είναι ιδιαίτερα σημαντικός. Μαλακτικές και υγραντικές ουσίες διεισδύουν στην επιδερμίδα και αναπληρώνουν τα φράγματα εναντίον της αφυδάτωσης.

Έτσι το δέρμα κατορθώνει να συγκρατήσει την υγρασία του για μεγάλο χρονικό διάστημα μετά την περιποίηση. Η χρήση ενυδατικών, κυρίως υδροκολλοειδών μασκών, ενισχύει και παρατείνει τα αποτελέσματα της μάλαξης, παρέχοντας ταυτόχρονα το αίσθημα μηχανικού τεντώματος στην επιδερμίδα. Υπάρχουν ακόμα πολλές και πλέον εξειδικευμένες θεραπείες που μπορούν να εφαρμοστούν όπως είναι η χρήση μηχανημάτων φαραδικού ρεύματος, ο ιονισμός κ.α.

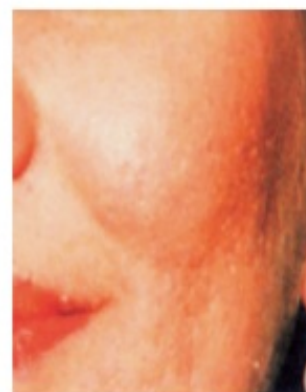
Επιπλέον, το ώριμο δέρμα μπορεί για ιδιαίτερους λόγους να δεχθεί πολύ δραστικές θεραπείες από πλαστικούς χειρουργούς ή δερματολόγους, αλλά πρέπει να γίνει κατανοητό ότι αυτές αποτελούν ιατρικές πράξεις.



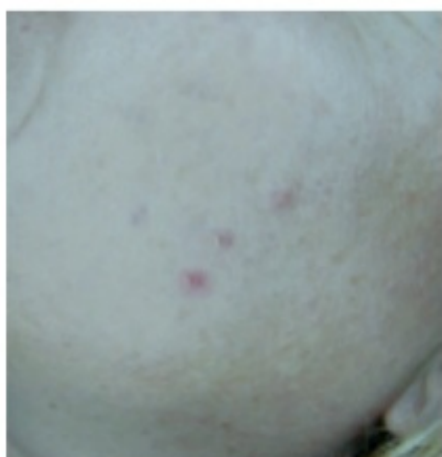Εικόνα 4.16 Μάσκα

> Ακνεϊκό δέρμα

ΧΑΡΑΚΤΗΡΙΣΤΙΚΑ: Το ακνεϊκό δέρμα εμφανίζεται κυρίως σε νεαρά άτομα. Πρόκειται για δέρμα πάνω στο οποίο υπάρχει εγκατεστημένη ακμή. Το δέρμα αυτό είναι συνήθως λιπαρό και χαρακτηρίζεται από διάσπαρτες βλάβες. Όπως ήδη έχει αναπτυχθεί, το λιπαρό δέρμα έχει την τάση να συγκρατεί το ρύπο και να εγκλωβίζει το σμήγμα στους πόρους. Το γεγονός αυτό δημιουργεί ιδανικές συνθήκες ανάπτυξης μικροβίων. Υπάρχουν πολλές αιτίες που διεγείρουν τους σμηγματογόνους αδένες και προκαλούν έντονη λιπαρότητα. Μερικές από αυτές είναι οι ορμονικές διαταραχές στην εφηβεία, το σύνδρομο πολυκυστικών ωοθηκών, υπερανδρογοναιμίες, κληρονομικότητα κ.α. Επιπλέον, οι συνθήκες εργασίας (π.χ. αυτοί που δουλεύουν σε εργασίες που επιβάλλουν την επαφή με πετρέλαιο) πολλές φορές οδηγούν σε επαγγελματική ακμή. Ανάλογα με τον τύπο



Εικόνα 4.18 Ακνεϊκό δέρμα



Εικόνα 4.19 Φαγέσωρες - Βλατίδες

των βλαβών αναφέρονται διαφορετικοί τύποι ακμής, όπως φαγεσωρική, βλατιδοφλυκταινώδης, οζώδης κ.λ.π. Είναι αναγκαίο να γίνει αντιληπτό ότι η αντιμετώπιση του δέρματος αυτού πρέπει να γίνεται από δερματολόγο. Η συνεργασία όμως του δερματολόγου με τον/την αισθητικό αποδίδει καλύτερα και γρηγορότερα αποτελέσματα, ειδικά σε συγκεκριμένους τύπους ακμής, όπως η φαγεσωρική και η βλατιδοφλυκταινώδης. Η αναγνώριση λοιπόν του ακνεϊκού δέρματος και η συνεργασία με δερματολόγο αποφέρει το μέγιστο όφελος για τον πελάτη.

ΠΡΟΒΛΗΜΑΤΑ: Τα κυριότερα προβλήματα του ακνεϊκού δέρματος είναι οι διάφορες βλάβες και η λιπαρότητα. Το μικρόβιο που εντοπίζεται είναι το προπιονικό βακτηρίδιο της ακμής. Το μικρόβιο αυτό είναι πολύ ανθεκτικό στις


αντιβιώσεις και ταλαιπωρεί για μεγάλο χρονικό διάστημα τους ασθενείς.

Η ψυχολογική κατάπτωση των ατόμων που έχουν ακμή είναι ένα εξίσου σοβαρό πρόβλημα. Στην βελτίωση της ψυχολογίας του ατόμου μπορεί να επέμβει ο/η αισθητικός βελτιώνοντας, έστω και ελάχιστα και πάντα με τη συνεργασία δερματολόγου την γενική εικόνα του δέρματος.

ΠΕΡΙΠΟΙΗΣΕΙΣ: Όπως έχει ήδη αναφερθεί η αντιμετώπιση ενός τέτοιου δέρματος απαιτεί ιδιαίτερη προσοχή και συνεργασία με ιατρό. Ο βαθύς καθαρισμός και οι περιποιήσεις για τη μείωση της σημηματόρροιας είναι οι ενδεικνυόμενες μέθοδοι περιποίησης.

> Αφυδατωμένο δέρμα

ΧΑΡΑΚΤΗΡΙΣΤΙΚΑ: Το αφυδατωμένο δέρμα δεν αποτελεί ξεχωριστό τύπο δέρματος αλλά μια κατάσταση η οποία έχει τόσο μεγάλη συχνότητα εμφάνισης ώστε τελικά να αντιμετωπίζεται σαν ιδιαίτερος τύπος. Ως αφυδάτωση ορίζεται η δραστική μείωση της υγρασίας της επιδερμίδας κάτω από 10%. Όπως ήδη έχει αναφερθεί και προηγουμένως τα αφυδατωμένα νεκρά κερατινοκύτταρα σχηματίζουν συσσωματώματα που είναι γνωστά ως λέπια. Η εμφάνιση αυτή είναι και το χαρακτηριστικότερο σημείο στο αφυδατωμένο δέρμα.



Εικόνα 4.20 Αφυδατωμένο δέρμα

Οι αιτίες της αφυδάτωσης είναι πολλές. Οι καιρικές συνθήκες, η χρήση σαμπουνιών και νερού, οι διατροφικές συνήθειες και κάποιες ασθένειες είναι μερικές από τις αιτίες αυτές.

ΠΡΟΒΛΗΜΑΤΑ: Η συσσώρευση νεκρών κερατινοκυττάρων προκαλεί τα περισσότερα προβλήματα στον τύπο αυτό. Πέραν του αισθητικού προβλήματος υπάρχει έντονος κνησμός (φαγούρα), ευερεθιστότητα και ανάλογα με το μέγεθος της αφυδάτωσης μπορεί να υπάρξουν έως και πληγές. Τέλος τα νεκρά κερατινοκύτταρα εύκολα μπορούν να αποφράξουν τους πόρους τους δέρματος.

ΠΕΡΙΠΟΙΗΣΕΙΣ: Οι περιποιήσεις ενυδάτωσης είναι ποικίλες. Ήδη στην περιποίηση του ώριμου δέρματος αναπτύχθηκαν οι περιποιήσεις ενυδάτωσης αφού η αντιμετώπιση μοιάζει πολύ. Εξάλλου μεγάλο πρόβλημα του ώριμου δέρματος είναι η αφυδάτωση. Ενδεικτικά αναφέρονται η χρήση μαλακτικών και ενυδατικών καλλυντικών και η χρήση ειδικών μηχανημάτων όπως ο ατμός, ο ιονισμός κ.α. Ένας καλός συνδυασμός περιποιήσεων περιλαμβάνει απλό καθαρισμό, απολέπιση για αφαίρεση των νεκρών κερατινοκυττάρων, μάλαξη με ισχυρά ενυδατικές κρέμες, μάσκα με ενυδατικές ιδιότητες και κρέμα ημέρας ή/ και αντηλιακή κρέμα. Συστήνεται δε η καθημερινή χρήση κρέμας ημέρας, αντηλιακής και κρέμας νύκτας, ενώ δίνονται συμβουλές για πλήρη αποφυγή χρήσης σαπουνιών και νερού και αντικατάστασης τους με γαλάκτωμα και λοσιόν κατάλληλα για αφυδατωμένα ή ξηρά δέρματα.

Ανακεφαλαίωση

Οι κυριότεροι τύποι δέρματος είναι το λιπαρό, το ξηρό, το κανονικό, το μικτό, το ώριμο και το ακνεϊκό δέρμα. Η αφυδάτωση είναι μια κατάσταση τόσο συχνή ώστε να έχει επικρατήσει ως τύπος δέρματος.

Το λιπαρό δέρμα χαρακτηρίζεται από έντονη σμηγματόρροια, ευμεγέθεις πόρους, χοντρό και ανθεκτικό δέρμα και συχνή παρουσία βλαβών.

Το ξηρό δέρμα, αντίθετα, χαρακτηρίζεται από έλλειψη σμήγματος, ανυπαρξία πόρων, λεπτό και ευαίσθητο δέρμα και συχνή αφυδάτωση.

Το κανονικό δέρμα αποτελεί ενδιάμεση κατάσταση των δύο προηγούμενων. Έχει ισορροπημένη έκκριση σμήγματος, κανονικούς πόρους, σωστό πάχος δέρματος, ενώ σπάνια εμφανίζει βλάβες ή αφυδάτωση.

Το ώριμο δέρμα είναι η βιολογική κατάληξη του δέρματος με την πάροδο του χρόνου. Στις αλλοιώσεις που παρατηρούνται τη μεγαλύτερη επίδραση έχει ο ήλιος. Το ώριμο δέρμα εμφανίζει επιπεδοποίηση, ρυτίδες και χαλάρωση, ενώ η μεταβολική του δραστηριότητα έχει μειωθεί σημαντικά.

Το ακνεϊκό δέρμα αποτελεί παθολογική κατάσταση. Παρατηρείται σε λιπαρά δέρματα και αντιμετωπίζεται με τη συνεργασία αισθητικού και δερματολόγου.

Το αφυδατωμένο δέρμα προκύπτει όταν η υγρασία της επιδερμίδας μειωθεί κάτω από 10%. Χαρακτηρίζεται από συσσωματώματα νεκρών κερατινοκυττάρων, που είναι γνωστά ως "λέπια". Η ενδεικνυόμενη περιποίηση είναι η ενυδάτωση.

Ερωτήσεις - Εργασίες - Δραστηριότητες

> Α. Ερωτήσεις ανάπτυξης

1. Ποια είναι τα χαρακτηριστικά του λιπαρού δέρματος;
2. Ποια είναι τα χαρακτηριστικά του ξηρού δέρματος;
3. Ποια είναι τα χαρακτηριστικά του ώριμου δέρματος;
4. Ποια είναι τα χαρακτηριστικά του αφυδατωμένου δέρματος;
5. Ποιες είναι οι διαφορές λιπαρού και ξηρού δέρματος;

> Β. Ερωτήσεις αντιστοίχισης.

Να αντιστοιχίσετε τα περιεχόμενα του πίνακα 1 με αυτά του πίνακα 2

ΠΙΝΑΚΑΣ 1	ΑΝΤΙΣΤΟΙΧΙΣΗ	ΠΙΝΑΚΑΣ 2
1. Διογκωμένοι πόροι	1. <input type="checkbox"/> <input type="checkbox"/> <input type="checkbox"/>	Α. Λιπαρό δέρμα
2. Έλλειψη νερού	2. <input type="checkbox"/> <input type="checkbox"/> <input type="checkbox"/>	
3. Έλλειψη σμήγματος	3. <input type="checkbox"/> <input type="checkbox"/> <input type="checkbox"/>	Β. Ώριμο δέρμα
4. Πληθώρα βλαβών	4. <input type="checkbox"/> <input type="checkbox"/> <input type="checkbox"/>	
5. Έντονη σμηγματόρροια	5. <input type="checkbox"/> <input type="checkbox"/> <input type="checkbox"/>	Γ. Ξηρό δέρμα
6. Επιπεδοποίηση δέρματος	6. <input type="checkbox"/> <input type="checkbox"/> <input type="checkbox"/>	
7. Συχνή αφυδάτωση	7. <input type="checkbox"/> <input type="checkbox"/> <input type="checkbox"/>	Δ. Αφυδατωμένο δέρμα
8. Ευραγγείες	8. <input type="checkbox"/> <input type="checkbox"/> <input type="checkbox"/>	
9. Σπάνιες βλάβες	9. <input type="checkbox"/> <input type="checkbox"/> <input type="checkbox"/>	Ε. Ασυνεχές δέρμα
10. Λεπτή επιδερμίδα	10. <input type="checkbox"/> <input type="checkbox"/> <input type="checkbox"/>	

> **Γ. Ερωτήσεις σωστού - λάθους**

Να σημειώσετε Σ για το σωστό και Λ για το λάθος δίπλα από κάθε πρόταση:

- 1. Το λιπαρό δέρμα δεν εμφανίζει αφυδάτωση.
- 2. Το ξηρό δέρμα είναι πάντα αφυδατωμένο.
- 3. Το ώριμο δέρμα εμφανίζει επιπεδοποίηση του δέρματος.
- 4. Το μικτό δέρμα είναι αυτό που είναι λιπαρό στο Ταφ (T).
- 5. Το ανεικό δέρμα πρέπει να αντιμετωπίζεται από δερματολόγο και αισθητικό ταυτόχρονα.
- 6. Το αφυδατωμένο δέρμα δεν αποτελεί ιδιαίτερο τύπο δέρματος.
- 7. Το ξηρό δέρμα είναι λεπτό και ευαίσθητο.
- 8. Το λιπαρό δέρμα παρουσιάζει πάντα βλάβες.
- 9. Το ξηρό δέρμα δεν έχει σμήγμα.
- 10. Το αφυδατωμένο δέρμα δεν μπορεί να είναι λιπαρό.

> **Δ. Δραστηριότητες - εργασίες**

Οι μαθητές/τριες χωρίζονται σε ομάδες των τριών - τεσσάρων ατόμων και με τη βοήθεια του διδάσκοντα συντάσσουν ερωτηματολόγιο δέκα ερωτήσεων, με σκοπό να συγκεντρώσουν στοιχεία για την επίδραση της ακμής στην ψυχολογία των νέων. Οι ομάδες μοιράζουν τα ερωτηματολόγια σε όλα τα παιδιά του σχολείου που έχουν ακμή και επεξεργάζονται τα αποτελέσματα. Οργανώνεται ημερίδα στο σχολείο για την παρουσίαση των αποτελεσμάτων της έρευνας στους μαθητές.